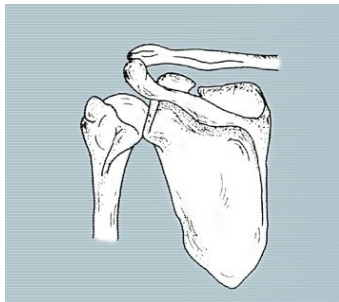


Die Schultererkrankungen



Das Schultergelenk ist das komplizierteste Gelenk des Körpers. Denn der kugelige Oberarmkopf wird durch verschiedene Muskeln und Sehnen in der flachen Gelenkpfanne des Schulterblatts gehalten. Die das Schultergelenk umspannende Muskelgruppe wird als Rotatorenmanschette bezeichnet.

Die häufigste Verletzung des Schultergelenks ist das Auskugeln (Luxation). Die häufigste nicht-traumatische Schultererkrankung ist eine Sehnen-Einklemmung (Impingement) zwischen Oberarmkopf und Schulterdach. Aufgrund seiner hohen Beanspruchung ist das Schultergelenk anfällig für Entzündungen und Verschleiß.

Die operative Behandlung besteht, mit Ausnahme der Schulterprothese, in der Arthroskopie des Schultergelenks. Dies ist ein kleiner, zumeist ambulanter Eingriff mit geringer Belastung für den Patienten. Der Vorteil dieser minimal-invasiven Methode ist, dass das Schultergelenk nicht eröffnet wird. In der Arthroskopie können Verletzungen genäht und Ursachen von Beschwerden, wie Kalkablagerungen, ausgeräumt werden.

Wichtige Begriffe:

- Arthroskopie der Schulter
- Schulterluxation
- Rotatorenmanschettenruptur
- Impingement (Einklemmung)
- Kalkschulter
- Chronische Schultersteife
- Schulterprothese

Arthroskopie der Schulter

Wörtlich übersetzt bedeutet Arthroskopie "Gelenkschau". Hierbei wird durch einen kleinen Schnitt in der Schulter (etwa vier Millimeter) eine kleine Sonde mit Kamera in das Schultergelenk eingeführt. Die Kamera ist mit einem Bildschirm verbunden und liefert dem Operateur Einblick ins Schultergelenk. Durch einen zweiten, ebenso unauffälligen Schnitt werden anschließend die Operationsinstrumente ins Gelenk eingeführt. Auf dem Bildschirm kann der Operateur nun genau den Weg der feinen Werkzeuge verfolgen. Alle Schulterstrukturen sind bei der Arthroskopie auf dem Bildschirm sichtbar und können genauestens auf Schäden und Verletzungen hin untersucht und gezielt behandelt werden.



Schulterluxation

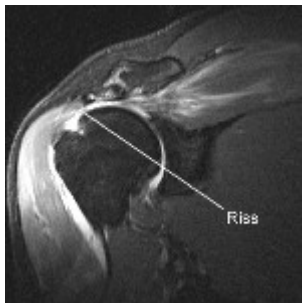Eine typische Sportverletzung ist das Auskugeln der Schulter (Luxation). Dabei löst sich ein Kapselbandkomplex von der Schulterpfanne, wobei der Oberarmkopf aus dem Gelenk springt. Zunächst erfolgt ein Einrenken der Schulter durch den Orthopäden. Die Schulter bleibt jedoch – vor allem bei jungen Patienten – durch die Verletzung instabil und kann danach auch ohne erneuten Unfall wieder auskugeln.

Bei wiederholtem Auskugeln ermöglichen neue arthroskopische Techniken mit kleinen resorbierbaren Knochenankern eine exakte Wiederherstellung der Schultergelenkkapsel. Mit speziellen Sondeninstrumenten lässt sich die gelockerte Schultergelenkkapsel fassen und mit einem Anker wieder am Knochen befestigen. Den meist sportaktiven Patienten bleibt so eine große offene Operation erspart.

Offene Kapselrekonstruktionen sind nur noch in Ausnahmefällen erforderlich. Zur Nachbehandlung ist eine Ruhigstellung in einer Schlinge über vier bis sechs Wochen nötig. Danach sollte mit einem spezifischen Übungsprogramm begonnen werden. Etwa nach drei Monaten können die Patienten ihre sportliche Betätigung wieder aufnehmen.

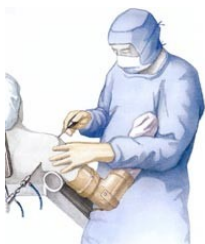Rotatorenmanschettenruptur

Die Rotatorenmanschette besteht aus vier Sehnen, die den Oberarmkopf umfassen und diesen bei Bewegungen des Gelenkes in der Schultergelenkspfanne zentrieren. Mit zunehmendem Alter und auch durch Verletzungen kann es zu einem Riss (Ruptur) in dieser Sehnenmanschette kommen. Je nach Größe sollte der Riss arthroskopisch repariert werden. Durch Mobilisation der Sehne und Einbringen von resorbierbaren Schrauben kann die Sehne wieder an ihrem Ursprung am Knochen befestigt werden. Hiernach ist, je nach Größe des Sehndefektes, eine Ruhigstellung des Armes in einer Schlinge über vier bis sechs Wochen nötig. In dieser Zeit kann der Arm passiv mobilisiert werden, um eine Schultersteife durch narbige Verklebungen zu vermeiden. Danach beginnt ein spezielles Schultertraining, bis etwa nach drei Monaten die volle Beweglichkeit und Kraft der Schulter erreicht wird.



Impingement

Das **häufigste** Problem der Schulter ist eine Muskel-Sehnen-Einklemmung (Impingement) zwischen Oberarmkopf und Schulterblatt. Ursache der Enge sind knöcherne Vorsprünge am vorderen Schulterblatt oder eine entzündlich aufgetriebene oder mit Kalk durchsetzte Sehne. Begünstigt wird das Impingement-Syndrom durch ständige Überlastung der Sehne bei Überkopfbelastung (z.B. Werfen) oder andere Überanstrengungen beim Sport. Mitunter ist auch eine chronische Fehlhaltung am Arbeitsplatz die alleinige Ursache der Einklemmung.

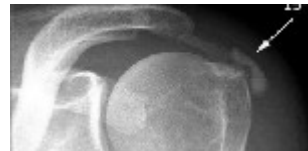

Häufig bekommt man in den Anfangsstadien diese Erkrankung konservativ in den Griff. Wir haben hier ein spezielles Verfahren, eine Kombination aus einer Homöopathischen Medikamentenkombination, welches gespritzt wird, verbunden mit Gelenkübungen. Sollte eine Operation notwendig werden, ist die Arthroskopie (Spiegeltechnik, minimal invasiv) die Methode der Wahl.

Die arthroskopische Therapie besteht in der Erweiterung des Raumes unter dem Schulterdach. Dadurch verschafft man der Rotatorenhöhle mehr Platz.

Die chronische Reizung der Sehne kann sich zurückbilden. Mit Hilfe arthroskopisch eingeführter Sondeninstrumente ("Shaver") werden Knochenvorsprünge begradigt. Ebenfalls werden entzündete Anteile des Schleimbeutels entfernt. Schäden und Risse der eingeklemmten Sehne werden arthroskopisch stabilisiert oder genäht, damit Muskeln und Sehnen genügend Bewegungsspielraum haben.

Kalkschulter



Häufig kommt es durch Kalkeinlagerungen in den Rotatorensehnen zu hochschmerzhaften Einklemmungen. Arthroskopisch lassen sich die Kalkdepots zuverlässig aufsuchen und entfernen. Die Patienten sind praktisch über Nacht beschwerdefrei. Die arthroskopische Behandlung der Kalkschulter ist das erfolgreichste Verfahren zur Behebung dieses Problems; allgemein sind rund 90% der Patienten nach einem solchen Eingriff schmerzfrei.

Chronische Schultersteife

Bei der chronischen Schultersteife kommt es zu einer Einsteifung der Schulterkapsel durch entzündliche Verklebungen, die auch als "Frozen Shoulder" (eingefrorene Schulter) bezeichnet werden.

Hierbei kommt es oft zum kompletten und sehr schmerzhaften Bewegungsverlust des Gelenkes. Sollte eine konservative Behandlung nicht erfolgreich sein, kann die Gelenkkapsel durch eine schonende arthroskopische Operation gelöst werden. Damit wird das Gelenk wieder beweglich. Um einen dauerhaften Behandlungserfolg zu erzielen, müssen die Patienten nach der Mobilisation ein konsequentes krankengymnastisches Behandlungsprogramm durchlaufen.

Schulterprothese

Bei schwerer Arthrose des Schultergelenkes, Fehlstellungen oder komplizierten Frakturen des Oberarmkopfes erfolgt eine Rekonstruktion des Schultergelenkes durch Implantation eines künstlichen Schultergelenkes.

Sprechen Sie uns an. Wir hoffen Ihnen mit dieser Information Ihre Fragen zu großen Teil beantwortet zu haben und wollen Ihnen Mut machen, sich uns anzuvertrauen.

Ihr Dr. Castenholz